

# Akciğer Adenokarsinomu ve Malign Mezotelyoma Ayırıcı Tanısında İmmünohistokimyasal Analiz

## Differential Diagnosis of Malignant Mesothelioma Versus Pulmonary Adenocarcinoma: An Immunohistochemical Analysis

Ekrem Cengiz Seyhan<sup>1</sup>, Erdoğan Çetinkaya<sup>1</sup>, Sedat Altın<sup>1</sup>, Nur Ürer<sup>2</sup>, Sinem Timur<sup>1</sup>

<sup>1</sup>Yedikule Göğüs Hastalıkları ve Göğüs Cerrahisi Eğitim ve Araştırma Hastanesi, Göğüs Hastalıkları Kliniği, İstanbul, Türkiye

<sup>2</sup>Yedikule Göğüs Hastalıkları ve Göğüs Cerrahisi Eğitim ve Araştırma Hastanesi, Patoloji Bölümü, İstanbul, Türkiye

### ÖZET

Çalışmamızda malign mezotelyoma (MM) ile akciğer adenokarsinoma (AC) ayrımında kalretinin, mezotelin, karsinoembriyjenik antijen (CEA) ve CD 15 antikorlarının katkısını araştırmak amaçlanmıştır. Histopatolojik incelemeler ile tanısı konulmuş 48 akciğer AC ve 61 MM olgusunun parafin blok örneklerine immünohistokimyasal olarak standart avidin- biotin tekniği ile kalretinin, mezotelin, CEA ve CD-15 karşı antikorlar uygulanmıştır. Elde edilen bulgulara göre kalretinin, MM'li olguları saptamadaki duyarlılığı ve özgüllüğü; %86 ve %81, mezotelinin ise; %68 ve %81 olarak hesaplanmıştır. CEA antikorlarının AC'li olguları saptamadaki duyarlılığı ve özgüllüğü sırasıyla %85 ve %81, CD 15 antikorlarının ise %62 ve %90 olarak bulunmuştur. Mezotelin ve kalretinin pozitif, CEA ve CD-15'in negatif boyama gösteren antikorlar olarak AC ile MM ayrımında kullanılabileceği sonucuna varılmıştır.

**Anahtar sözcükler:** Mezotelyoma, adenokarsinom, kalretinin, mezotelin, CEA, CD 15

Geliş tarihi: 06.12.2006

Kabul tarihi: 16.02.2007

### ABSTRACT

In this study, we evaluated CEA, CD 15, calretinin, and mesothelin in the differential diagnosis of pleural mesothelioma and adenocarcinoma of the lung. Sixtyone malignant mesothelioma and 48 lung adenocarcinoma cases were studied. Commercial antibodies to calretinin, mesothelin, CEA, and CD 15 were applied using the streptavidin-biotin-peroxidase complex procedure on formalin-fixed, paraffin wax-embedded tissue. According to our results, sensitivity and specificity in the diagnosis of mesothelioma was 86% and 81%, respectively for calretinin, and 68% and 81%, respectively for mesothelin. Sensitivity and specificity in the diagnosis of adenocarcinoma was 85% and 81% respectively for CEA, and 62% and 90% respectively for CD 15. CEA and CD 15 can be used as negative antibodies, and calretinin and mesothelin as positive antibodies in the differential diagnosis of pleural mesothelioma and adenocarcinoma of the lung.

**Key words:** Mesothelioma, adenocarcinoma, calretinin, mesothelin, CEA, CD 15

Received: 06.12.2006

Accepted: 16.02.2007

### GİRİŞ

Torasik cerrahi patolojisinde en sık karşılaşılan sorunlardan biri, malign mezotelyoma (MM) ile metastatik ve akciğer kaynaklı adenokarsinom (AC) ların klasik yöntemlerle ayrımının zorluğudur. Plevrada AC infiltrasyonunun ve epitelioid mezotelyal hücrelerin hücre bazında ışık mikroskopik özellikleri ve oluşturdukları paternler çok benzer hatta birbirinden ayrılmaz özellikte olabilir. Bu nedenle günümüzde AC ve MM ayrımında elektron mikroskopik, histokimyasal ve immünohistokimyasal incelemeler yapılmaktadır [1,2].

Son zamanlarda en sık kullanılan yöntemlerden olan immünohistokimyasal incelemelerde genel kural, işaretleyicilerin büyük çoğunluğunun AC hücreleri ile boyanması,

mezotelyal hücreler ile boyanmaması esasına dayanır. AC hücreleri değişik nedenlerden dolayı boyanmayabileceklerinden bu durum sakınca yaratabilmektedirler. Bu nedenle mezotel hücrelerinde boyanma yapabilecek antikorları saptamaya yönelik çalışmalar sürmektedir. Son zamanlarda HBM1, trombomodulin ve Kalretinin gibi işaretleyiciler, mezotelyoma için pozitif antikorlar olarak sunulmaktadır [3-7]. Çalışmamızda da, Kalretinin, mezotelin, CEA ve CD 15 antikorlarının duyarlılık ve özgüllüklerini tespit ederek, bunların AC ve MM ayırıcı tanısındaki rolünü değerlendirmek amaçlanmıştır.

### GEREÇ VE YÖNTEM

Hastanemizde klinik, radyolojik ve günümüzde geçerli histolojik kriterler ve immünohistokimyasal boyama yöntemleri ile tanısı konulmuş ve Patoloji arşivinde bulunan 48 akciğer AC ve 61 plevral MM olgusunun biyopsi örnek-

Yazışma Adresi: Dr. Ekrem Cengiz Seyhan, Yedikule Göğüs Hastalıkları ve Göğüs Cerrahisi Eğitim ve Araştırma Hastanesi, Göğüs Hastalıkları, İstanbul, Türkiye, Tel.: 0216 565 22 27 E-posta: drekremcs@yahoo.com

leri %10 Formaldehit fiksasyonu sonrası parafin bloklardan 3mm kalınlığında kesitler alınıp deparafinize edilip immünohistokimyasal çalışmada standart avidin-biotin tekniği uygulanmıştır. Endojen peroksidaz aktivitesi %30'luk metanollü hidrojen peroksid ile bloke edilmiştir. Lamler antijen retriviel için düdüklü tencerede ısıtılmış 1/10 sulandırılmış sitratla (önceden ısıtılmış) 4 dakika kaynatılmıştır. Kontrolde her bir antikorda önerilen dokular kullanılmıştır. Primer antikorların niteliği ve inkübasyon süresi Tablo I'de gösterilmiştir. Tüm olgularda boyanma, histolo-

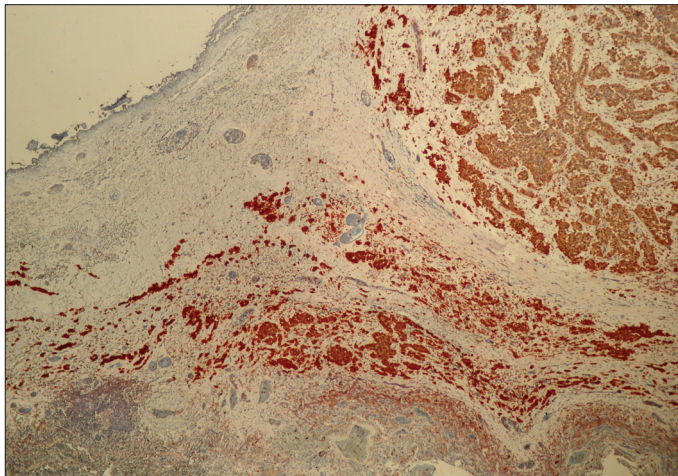
**Tablo I.** Kullanılan antikorların özelliği

Antikor	Dilüsyon	İnkübasyon zamanı
Kalretinin	1:10	120 dk
Mezotelin	1:10	60 dk
CEA	1:10	60 dk
CD15	1:10	60 dk

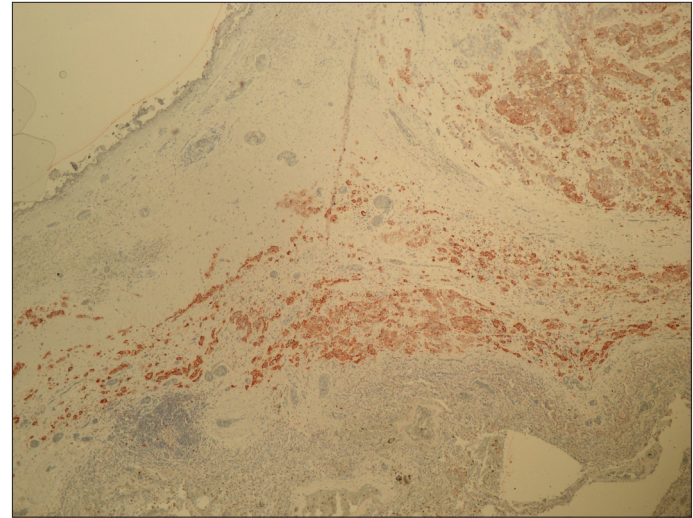
jik tanı bilinmeden, iki patolog tarafından, pozitif veya negatif olarak değerlendirilmiştir. Tümörlü alanda %10'dan az boyanma negatif, %10 ve üzerindeki boyanmalar pozitif olarak kabul edilmiştir. Daha sonra her bir antikorun MM ve AC için duyarlılık, özgüllük, pozitif ve negatif prediktif değeri hesaplanmıştır.

## BULGULAR

MM olgularının 53'ü (%86) kalretinin ile, 42'si (%68) ise mezotelin ile pozitif reaksiyon vermiştir (Şekil 1 ve 2). Akciğer AC olgularının ise 9'unda (%18) kalretinin ile, 9'unda (%18) ise mezotelin ile pozitif boyanma saptanmıştır. Hem kalretinin hem de mezotelin pozitif boyanma MM olgularının 38'inde (%62), AC olgularının ise sadece 1'inde (%2) görülmüştür (Şekil 3, 4, Tablo II). Kalretinin, mezotelyomalı olguları saptamadaki duyarlılığı, özgüllüğü, pozitif ve negatif prediktif değeri sırasıyla; %86, %81, %85 ve

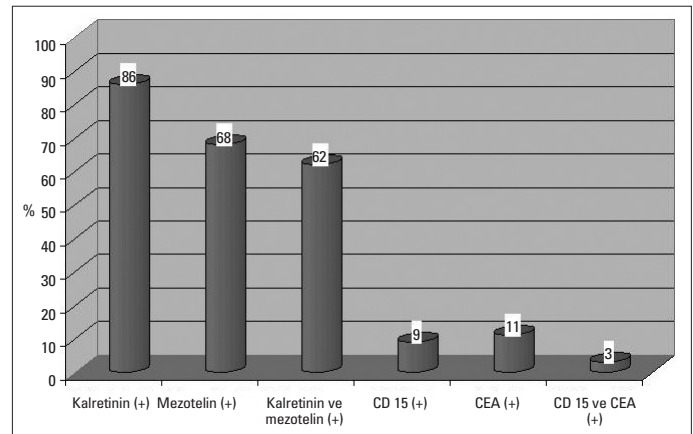


**Şekil 1.** Mezotelyomalı olgunun patoloji piyesinde Kalretinin pozitifliği (x40)

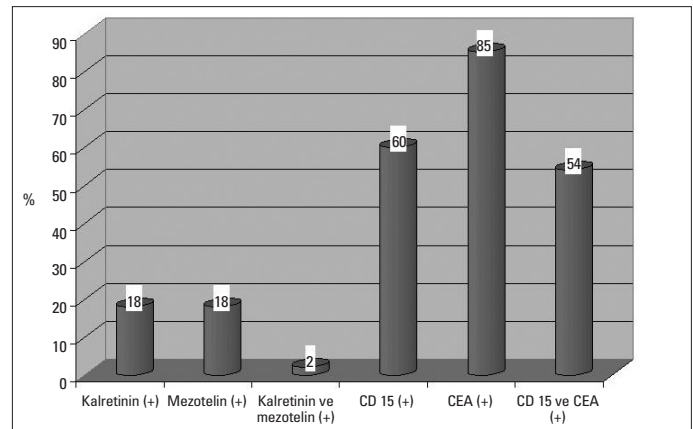


**Şekil 2.** Mezotelyomalı olgunun patoloji piyesinde mezotelin pozitifliği (x40)

%82, mezotelinin ise sırasıyla; %68, %81, %82 ve %67 olarak hesaplanmıştır. Kalretinin ve mezotelinin birlikte pozitifliğinin ise mezotelyomalı olgulardaki duyarlılığı, özgüllüğü, pozitif ve negatif prediktif değeri de sırasıyla; %62, %97, %97 ve %67 olarak bulunmuştur (Tablo III).



**Şekil 3.** Mezotelyoma'lı olguların antikor sonuçları



**Şekil 4.** Adenokarsinom'lu olguların antikor sonuçları

**Tablo II.** Antikor ve histokimyasal boyaların olgulardaki sonuçları

Markerler	MM'lı olgular (n: 61)	AC'lu olgular (n: 48)
Kalretinin (+)	53 (%86)	9 (%18)
Mezotelin (+)	42 (%68)	9 (%18)
Kalretinin ve mezotelin (+)	38 (%62)	1 (%2)
Kalretinin ve mezotelin (-)	7 (%11)	36 (%75)
CD 15 (+)	6 (%9)	30 (%60)
CEA (+)	7 (%11)	41 (%85)
CEA ve CD 15 (+)	2 (%3)	26 (%54)
CEA ve CD 15 (-)	50 (%81)	3 (%6)

MM: Malign mezotelyoma, AC: Adenokarsinoma

**Tablo III.** MM'lı olgularda kalretinin ve mezotelinin duyarlılık ve özgüllük oranları

	Kalretinin (+)	Mezotelin (+)	Kalretinin ve mezotelin (+)
Duyarlılık	%86	%68	%62
Özgüllük	%81	%81	%97
Pozitif Prediktif değer	%85	%82	%97
Negatif Prediktif değeri	%82	%67	%67

MM: Malign mezotelyoma

48 AC olgusunun 41'i (%85) CEA ile, 30'u (%60) CD 15 ile boyanma göstermiştir. 61 MM olgusunun ise 11'i (%18) CEA ile, 6'sı (%9) CD 15 ile reaksiyon vermiştir. Hem CEA hem de CD 15 pozitif boyanma AC olgularının 26'sında (%54), MM olgularının ise 2'sinde (%3) saptanmıştır (Şekil 3, 4, Tablo II). CEA'nin, AC'lu olguları saptamadaki duyarlılığı, özgüllüğü, pozitif ve negatif prediktif değeri sırasıyla; %85, %81, %78 ve %87, CD 15'in ise sırasıyla; %62, %90, %83 ve %75 olarak saptanmıştır. Her iki antikorun birlikte pozitifliğinin ise AC'lu olgulardaki duyarlılığı, özgüllüğü, pozitif ve negatif prediktif değerleri de sırasıyla; %54, %96, %92 ve %72 olarak hesaplanmıştır (Tablo IV).

**Tablo IV.** AC'lu olgularda CEA ve CD 15'in duyarlılık ve özgüllük oranları

	CEA (+)	CD15 (+)	CEA ve CD15 (+)
Duyarlılık	%85	%62	%54
Özgüllük	%81	%90	%96
Pozitif Prediktif değer	%78	%83	%92
Negatif Prediktif değeri	%87	%75	%72

AC: Adenokarsinoma

## TARTIŞMA

MM, hem epitelyal hem mezenkimal yönlerde farklılaşma gösterebilen hücrelerden oluşan bir tümördür. MM histolojik tanısında pratikte en sık karşılaşılan sorun MM ile akciğer kaynaklı AC'ların, özellikle küçük biyopsilerin dokü kesitlerinde ayrımının zorluğudur. AC ile MM ayrımın-

da Periodic Acid Schiff (PAS), Mucicaramine, Hyaluronidaz-Acian blue gibi histokimyasal boyalar kullanılmaktadır. Fakat bu boyalar AC ve MM olgularda değişik oranlarda boyanma gösterdiğinden ne yazık ki sonuçlar yüzde yüz değildir [8]. AC ve MM ayrımı için elektron mikroskopik inceleme yapmak, birçok merkez için masraflı ve pratik açıdan mümkün değildir [9].

AC ile MM'nin immunhistokimyasal ayrımı temelde AC hücrelerinde karsinomun ispatlanması ve bu işaretleyicilerin büyük çoğunluğu ile mezotelyal hücrelerin boyanmaması esasına dayanır. Uzun yıllardan beri AC ile MM ayrımı için kullanılan primer antikorlar karsinembriyogenik antijen (CEA), CD 15, Ber-EP4 ve HMFG-2'dir [9]. Ancak bu antikorların hepsiyle düşük bir yüzde ile de olsa mezotelyal hücreler de pozitif reaksiyon vermektedir.

Son yıllarda sadece AC hücrelerinin saptanması dışında mezotelyal hücreleri pozitif boyayan antikorlar saptamaya yönelik çalışmalar sürmektedir [10-13]. Trombomodulin, bu amaçla ortaya atılan ilk antikordur [4]. MM trombomodulin ile daha kuvvetli ve yaygın boyanma gösterse de AC'larda da pozitif reaksiyon verebilmektedir. Hücre adezyon moleküllerinden Cadherin ile yapılan çalışmalarda ise, MM'larda N-cadherin, buna karşın AC'larda E-cadherin pozitif bulunmuştur [3]. Yeni arayışlar içinde mezotelyal hücrelerde pozitif reaksiyon veren kalretinin ve Mezotelin işaretleyicileri üzerinde durulmaktadır [2, 13, 14]. Kalretinin, kalsiyum bağlayıcı sitoplazmik proteinler grubundadır. Antral ve periferik nöral dokularda, özellikle retinada yaygın olarak bulunur. Kalretinin mezotel hücrelerde de kuvvetli bir reaktivite göstermektedir [15]. Son yıllardaki birçok çalışmada kalretinin, MM için pozitif kabul edilen bir antikor olarak öne çıkmaktadır. Oates ve ark.'nın [2] çalışmasında 42 MM olgusunun 39'unda (%92) kalretinin ile reaktivite tespit edilirken, 40 AC olgusunun ise 32'sinde (%73) reaktivite tespit edilmemiştir. Doglioni ve ark.'nın [14] çalışmasında ise, 44 mezotelyoma'lı olgunun hepsinde kuvvetli boyanma olurken, 294 AC olgusunun ise 28'inde (%9.5) boyanma tespit edilmiş ve kalretininin MM olgularda yüksek duyarlılığa sahip bir marker olarak kullanılabileceği bildirilmiştir. Abutailly ve ark.'nın [5] yaptıkları çalışmada, 41 MM olgunun 32'sinde (%80), 35 AC olgusunun ise sadece 2'sinde (%6) boyanma saptamışlardır. Bu çalışmada kalretinin duyarlılığı %80, özgüllüğü ise %94 olarak hesaplanmıştır. Ordenez [10], 38 MM ve 155 AC'den oluşan serisinde iki farklı ticari kaynaktan, Chemicion ve Zymed'ten elde edilen poliklonal kalretinin antikorlarını kullanmışlar, Chemicion'a ait antikor ile MM'lerin %72'sinde pozitif boyanma, Zymed'e ait antikor ile

%100'lük bir boyanma elde etmişlerdir. Dolayısıyla farklı ticari kaynaklara bağlı olarak antikor duyarlılıklarını değiştirebileceğini vurgulanmıştır. Ülkemizden yapılan bir çalışmada ise 12 MM olgusunun 11'inde (%92), 8 AC olgusunun 3'ünde (%38) kalretinin ile boyanma elde edilmiş ve kalretinin duyarlılığı %92 ve özgüllüğü %62 olarak hesaplanmıştır [16]. Çalışmamızda ise kalretinin ile 61 MM olgusunun 53'ünde (%86), 48 AC olgusunun ise 9'unda (%18) pozitif boyanma elde edilmiştir. Elde edilen özgüllük (%81) ve duyarlılık oranlarına (%85) bakıldığında literatür ile benzer oranlar elde edilmiş olup, MM ile AC ayırımında bu antikorun, MM için pozitif boyanan bir antikor olarak önem kazandığını düşünebiliriz.

Mezotelin, hücre yüzeyine yapışmış olan, hücre adezyonunda ve sinyalizasyonunda rolü olduğu düşünülen bir 40kDa glikoproteinidir [17]. MM'da mezotelin reaktivitesi ile ilgili olarak %53- 100 arasında değişen oranlarda sonuçlar bildirilmiştir [6, 12, 18]. Ordonez ve ark.'nın [6] çalışmasında mezotelin ile 60 MM olgusunun tümünde (%100) ve 50 AC vakasının 19'unda (%38) pozitif boyama elde edilmiştir. Yaziji ve ark. [12] ise 65 MM olgusunun 48'inde (%75) pozitif boyanma görmüşler ve mezotelin duyarlılığını %75 olarak hesaplamışlardır. Mietinen ve ark.'nın [18] çalışmasında, mezotelin ve kalretinin AC'lu olgulara uygulamışlar, Kalretinin %11 ve mezotelin %53 oranlarında pozitiflik elde etmişlerdir. Çalışmamızda ise mezotelin ile 61 MM olgusunun 42'sinde (%68), 48 AC olgusunun ise 9'unda (%18) pozitif boyanma elde edilmiştir. Elde edilen özgüllük (%81) ve duyarlılık oranlarına (%68) bakıldığında, literatür ile benzer oranlar elde edilmiştir. Ayrıca, kalretinin ve mezotelinin birlikte pozitifliğinin mezotelyomalı olguları saptamadaki özgüllüğü ve pozitif prediktif değeri belirgin önemli ölçüde artırdığı (%80'lerden %97'e) belirlenmiştir. Bu nedenle bu iki antikorun birlikte kullanımı ile AC ile MM ayırımına belirgin katkı sağlayacağını düşünmekteyiz.

CEA, MM ile AC ayırıcı tanısında sık olarak kullanılan onkofetal glikoproteinler grubundan bir antikordur [19]. Negatif markerlerden CEA'nın AC'lardaki duyarlılığının yüksek olduğu (%90), özgüllüğün ise duyarlılık kadar yüksek olmadığı (%70-60) rapor edilmiştir [20, 21]. MM'da CEA ekspresyonunun olmaması karakteristik olarak bildirilmektedir. Ancak bazı çalışmalarda mezotelyomalarda da bir miktar CEA ekspresyonu gözlenmiştir [7, 16]. Henderson ve ark.'nın [20] çalışmasında 589 MM olgusunun 58'inde (%9.7), 404 AC olgusunun 359'unda (%88) CEA ile reaktivite gözlemlendiği bildirilmiştir. Comin ve ark. [7], 42 MM olgusunun 4'ünde (%9.5), 23 AC olgusu 22'sinde (%95.6) pozitif boyama izlemişlerdir. Dejmek ve ark. da [21] bazı MM'ların CEA molekülüne benzer antijenik determinantların oldu-

ğunu ve CEA antikorlarının bunlarla reaksiyona girebildiğini bildirmişlerdir. Çalışmamızda ise 61 MM olgusunu 7'sinde (%11), 48 AC olgusunun 41'inde (%85) CEA ekspresyonu gözlenmiştir. CEA'nın, AC'lu olguları saptamadaki duyarlılık ve özgüllük oranı sırasıyla %85 ve %81 olarak bulunmuştur. Çalışmamız sonuçları ve geniş serilerde elde edilen bulgular doğrultusunda, CEA'nın MM tanısında boyanma göstermeyen antikor olarak, AC ile ayırımında immünohistokimyasal incelemelerde kullanılması gerekli başlıca antikorlardan biri olduğunu düşünmekteyiz.

CD15 (Leu-M1) ilk önce miyelomonositik hücre membranındaki glikoproteinlerle reaktivasyon gösteren bir monoklonal antikor olarak tanımlanmıştır [22]. Bir çok araştırmacı mezotelyomaların CD15 ekspresyonugöstermediğini belirtirken, akciğer AC'larında farklı boyanma oranları elde edilmiştir Sheibani ve ark.'nın [23] çalışmasında, 50 AC olgusunun 47'sinde (%94) CD15 ekspresyonu tespit edilirken, 28 MM'nin ise hiçbirinde boyanma olmamıştır. Battifora ve ark. [24] AC'larda yüksek oranda CD15 ekspresyonu olduğunu, fakat bu boyanmanın fokal olması nedeni ile küçük biyopsilerde CD15 boyanmasının yalancı negatifliklere neden olabileceğini vurgulamıştır. Çalışmamızda ise 48 AC olgusunun 30'unda (%60), 61 MM olgusunun 6'sında (%9) CD15 ile pozitif boyanma saptanmıştır. Çalışmamızda elde edilen özgüllük oranının (%90) literatürdeki veriler ile uyumlu olduğu görülmüştür. Ancak duyarlılık oranına (%62) bakıldığında literatürden düşük oranlar elde edilmiştir. Bu düşük duyarlılık oranı, küçük alınmış biyopsilerde görülebilen yalancı negatifliklere bağlı olabileceğini düşünmekteyiz. Ayrıca CEA ve CD15 antikorunun birlikte pozitifliğinin AC olguları saptamadaki özgüllüğü (%96) ve pozitif prediktif değeri (%92) artırdığı belirlenmiştir.

Sonuç olarak; MM ve AC ayırıcı tanısında, kalretinin ve mezotelinin MM için pozitif, CEA ve CD 15'inde negatif boyanan antikorlar olarak kullanılmasının yararlı olabileceğini belirlenmiştir. Kalretinin ile mezotelinin ve CEA ile CD 15 antikorlarının birlikte kullanılmasının MM ve AC ayırıcı tanısında özgüllüğü artırdığı ve duyarlılığı değiştirmediği saptanmıştır. Bu nedenle MM ile AC ayırımında standart antikor paneline (CEA, CD15, N-cadehrin, thrombomodulin ve BerEP4) kalretinin ve mezotelin eklenmesi tanıyı sağlamada yüksek oranda fayda sağlayacağını düşünmekteyiz.

## KAYNAKLAR

1. Carella R, Deleonardi G, Errico AD. Immunohistochemical panels for differentiating epithelial mesothelioma from adenocarcinoma. *Am J Surg Pathol* 2001; 25: 43-50.
2. Oates J, Edwards C. HBME-1, MOC-31, WT-1 and calretinin an assesment of recently described markers for mesothelioma and adenocarcinoma. *Histopathology* 2000; 36: 341-7.

3. Leers MP, Aarts MM, Theunissen PH. E-cadherin and calretinin: a useful combination of immunochemical markers for differentiation between mesothelioma from adenocarcinoma. *Histopathology* 1998; 32: 209-16.
4. Fetsch PA, Abati A, Hijazi YM. Utility of the antibodies CA19-9, HMBE-1, and thrombomodulin in the diagnosis of malignant mesothelioma and adenocarcinoma in cytology. *Cancer* 1998; 84: 101-8.
5. Abutaily AS, Addis BJ, Roche WR. Immunohistochemistry in the distinction between malignant mesothelioma and lung adenocarcinoma: a critical evaluation of new antibodies. *J Clin Pathol* 2002; 55: 662-8.
6. Ordonez NG. The immunohistochemical diagnosis of mesothelioma: a comparative study of mesothelioma and lung adenocarcinoma. *Am J Surg Pathol* 2003; 27: 1031-51.
7. Comin CE, Novelli L, Boddi V et al. Calretinin, Thrombomodulin, CEA, and CD15: a useful combination of immunohistochemical markers for differentiating mesothelioma from pulmonary adenocarcinoma. *Hum Pathol* 2001; 32: 529-32.
8. Attanoos RL, Gibbs AR. Pathology of malignant mesothelioma. *Histopathology* 1997; 30: 403-18.
9. Wick RM. Immunphenotyping of malignant mesothelioma. *Am J Surg Pathol* 1997; 21: 1395-98.
10. Ordonez NG. Value of the calretinin immunostaining in differentiating epithelial pleural mesothelioma from adenocarcinoma. *Mod Pathol* 1998; 11: 929-33.
11. Yaziji H, Battifora H, Barry TS et al. Evaluation of 12 antibodies for distinguishing epithelial mesothelioma from adenocarcinoma. *Mod Pathol* 2006; 19: 514-23.
12. Cury PM, Butcher DN, Fisher C et al. Value of mesothelium-associated antibodies thrombomodulin, cytokeratin 5/6, and calretinin in distinguishing mesothelioma from adenocarcinoma metastatic to the pleura. *Mod Pathol* 2000; 13: 107-12.
13. Robinson BW, Creaney J, Lake R et al. Mesothelin- family proteins and diagnosis of mesothelioma. *Lancet* 2003; 362: 1612-6.
14. Doglini C, Tos AP, Laurino N et al. Calretinin: a novel immunocytochemical marker for mesothelioma. *Am J Surg Pathol* 1996; 20: 1037-46.
15. Roges J, Khan M, Ellis J. Calretinin and other Ca binding proteins in the nervous system. *Adv Exp Med Biol* 1990; 269: 195-203.
16. Aydiner F, Yerici O. Primer akciğer adenokarsinomu ve malign mezotelyoma ayırıcı tanısında immünhistokimyasal analiz. *Türk Patoloji Dergisi* 2004; 20: 60-5.
17. Chang K, Pastan I. Molecular cloning and expression of a cDNA encoding a protein detected by the K1 antibody from an ovarian carcinoma. *Int J Cancer* 1994; 57: 90-7.
18. Miettinen M, Sarlomo-Rikala M. Expression of calretinin, thrombomodulin, keratin 5, and mesothelin in lung carcinomas of different types: an immunohistochemical analysis of 596 tumors in comparison with epithelioid mesotheliomas of the pleura. *Am J Surg Pathol* 2003; 27: 150-8.
19. Benjamim, Ritchie AC. Histological staining for the diagnosis mesothelioma. *Am J Med Technol* 1982; 48: 905-8.
20. Henderson DW, Shilkin KB, Wihitaker D. Pathology of malignant mesothelioma, including immunohistology. In: Henderson DW, Shilkin KB, Langlois SL, eds. *Malignant Mesothelioma*. New York: Hemisphere; 1992: 69-166.
21. Dejmeck A, Hjerpe A. Carcinoembryonic antigen-like reactive in malignant mesothelioma. *Cancer* 1994; 73: 464-7.
22. Henderson DW, Comin CE, Harmor SP. Malignant mesothelioma of pleura In: Corin, eds. *Current Surgical Pathology: Pathology of lungs tumor*. New York: Churchill Livingstone, 1997: 241-80.
23. Sheibani K, Battifora H, Burke JS et al. Leu-M1 antigen in human neoplasms. An immunohistological study of 400 cases. *Am J Surg Pathol* 1986; 10: 227-36.
24. Battifora H. The Pleura. In: Sternberg SS, ed. *Diagnostic Surgical Pathology*. In: Vol 1. New York: Raven Press, 1989: 829-55.